



Doç. Dr. M. Mahir Özmen

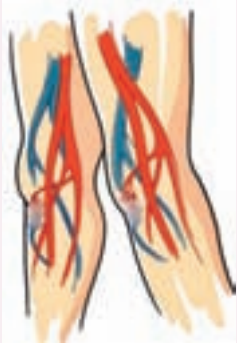info@mahirozmen.com

Varis Hastalığı

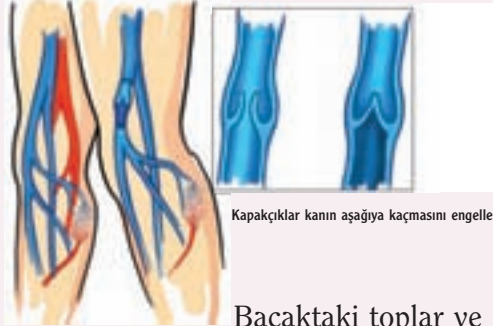Varis hastalığı bacaklarda ortaya çıkan bir damar hastalığıdır. Damar hastalıklarının tanı ve tedavisi damar cerrahları tarafından yapılır. Avrupa ve ABD’de damar cerrahisi kalp cerrahisinden tümüyle ayrı bir uzmanlık alanıdır. Varis hastalığından bahsetmeden önce, vücuttaki kan dolaşımını anlamamız gerekir.

Bacaklarda dolaşım nasıldır?

Kalp akciğerden gelen temizlenmiş kanı atar damarlarla vücudun her köşesine pompalayarak yollar. Dokular tarafından kullanılan kan toplar damarlar tarafından tekrar kalbe döner. Toplar damarlarda kirli kanın aşağıdan yukarıya doğru ve yerçekimi etkisinin de üstesinden gelerek ve arkada bir pompa da olmaksızın akabilmesinin iki temel nedeni vardır. Bunlardan birinci ve en önemli neden toplar damarlar içinde çok özel bir kapakçık sistemi olması ve ikincisi de toplar damarların etrafındaki yoğun kas kitlesidir. Bacak kaslarının her kasılışı esnasında toplar damarlar



Bacağa temiz kan atar damarlarla gelir (kırmızı). Kirli kan kalbe toplar damarlarla (mavi) döner.



Kapakçıklar kanın aşağıya kaçmasını engeller.

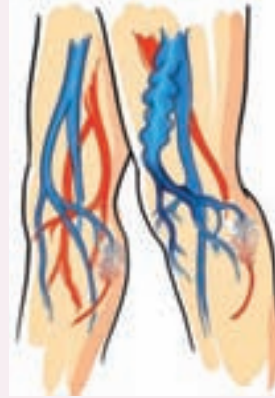Bacaktaki toplar ve atar damarların hastalıkları nelerdir?

Atar ve toplar damarları etkileyen hastalıklar birbirinden çok farklıdır. Damar sertliği (ateroskleroz) atar damarları tutar ve daralmaya ya da tıkanmaya neden olur. Atar damarlardaki darlık veya tıkanıklık kalp krizi, inme, böbrek yetmezliği veya ayakta kangren gibi çok ciddi hastalıklara yol açabilir. Damar sertliği toplar damarları yani venleri etkilemez. Varis hastalığının kalp krizi, inme veya ayak kesilmesi olarak bilinen amputasyonlarla hiçbir ilgisi yoktur.

Varis nedir?

Bacaktaki yüzeysel toplar damarların genişleyerek kıvrımlı büküntülü hal alması ve hoş olmayan bir görüntü oluşturarak deri altında görülür vaziyete gelmesidir. Bunun nedeni de yüzeysel toplar damarların içinde bulunan kapakçıkların bozulması sonucu kirli kanın yukarı kalbe doğru akacağına aşağı doğru kaçmaya başlaması ve bu ters akımlar nedeniyle de yüzeysel damarlardaki basıncın artıp damarların genişlemesidir.

Varis damarları genellikle bacağın iç kısmında veya baldırın arkasında görülürler. Kimi zaman ufak ve mavi-mor damar genişlemeleri şeklinde ve kimi zamansa adeta bir parmak kalınlığına varacak şekilde olabilir varisler. Bu damarlar yukarıda bahsedildiği gibi basınç artmaya devam ettiği müddetçe daha da genişlerler ve iyice şiş ve kıvrımlı vaziyete gelirler.



Kapakçıkların fonksiyonun bozulması sonucu kan aşağıya kaçır ve yüzeysel toplar damarlar genişleyerek varis oluşur.

Varislerin görüntüleri farklı mıdır ?

Varis hastalığı temelde bacaktaki iki yüzeysel toplar damar sisteminde görülmektedir. Bunlardan biri bacağın iç kısmında diğeri diz arkasında baldırdadır.

Her iki yüzeysel damarın bir ana dalı, yan dalları ve yan dalların deri içinde bağlantılı olduğu kılcal damarlar vardır. Varis hastalığı yüzeysel toplar damarların tüm veya bir bölümünü tutabilir. Gözle görünen varis damarlarının arkasında hangi damarların etkilendiğini bilmek tedavi planı açısından en önemli noktadır. Bunun içinde duplex ultrasonun doğru teknikle yapılarak yorumlanması çok önemlidir. Dışarıdan gözle görünen bir varisin nedeni olan ve gözle görünmeyen damarların varisi ancak ultrasonla belirlenir.

Deri içinde görünen genişlemiş kılcal damarlara akrep damarları denir. Bu akrep damarlarının altında gözle görünmeyen damarlarda varis olabilir. Bu hastalarda sadece akrep venlerinin tedavisi iyi sonuç vermez. Deri altında görünen 2-4 mm ufak varislere retiküler varis ve bundan daha büyük olanlara da yan dal varisleri denir. Ana dal varisleri ise diz altı veya üstünde çok genişlemiş kabarık damarlar olarak görünürler. Her hastada görünüş ve altta yatan neden farklı olabilir.

Kimler varis hastalığına yakalanır?

Dünyada bir çok ülkede şu ana kadar bir çok araştırma yapılmış olmasına rağmen, sonuçlar birbirinden farklı çıkmıştır. Dolayısıyla bu konuda cevaplanmamış bir çok soru vardır. Batı ülkelerinde kadınların yaklaşık yüzde 20 ile 30’unda varis hastalığı vardır. Kadınlarda daha sıklıkla görü-

lür.Varis hastalığının görülmesi yaşla artmaktadır. İrsiyet varis hastalığının ortaya çıkmasında önemli bir unsur gibi görünmektedir fakat bilimsel veriler bu konuda yeterli değildir. Ayakta durmayı gerektiren meslek guruplarında ve çocuk sahibi kadınlarda daha fazla görülmektedir.

Varislerin ortaya çıkma nedenleri nelerdir?

Çok önemli vurgulanması gereken bir diğer konu bacak varislerinin temelde iki değişik senaryo ile karşımıza çıkabildiğinin bilinmesidir. Bu bağlamda varisleri “primer” yani birincil ve “sekonder” yani ikincil varisler olarak iki başlık altında değerlendirmemiz gerekmektedir. Birincil ya da basit varisler yüzeysel toplar damarların kapakçıklarındaki yetersizlik sonucunda oluşurlar ve derin toplar damar kapakçıkları tamamen normal durumdadır. İkinci olarak tanımladığımız varislere “komplike” varisler de diyebiliriz. Hastada öncelikle tıpta “derin ven trombozu” ve halk arasında “flebit” denilen pıhtılaşma sonucu derin toplar damarlar tıkanır. Toplar damar içindeki pıhtıların tedavi esnasındaki erime sürecinde, maalesef bu damarların içindeki kapakçıklar bozulur ve hastaların yaklaşık % 30-40’ında kalıcı “derin toplar damar yetmezliği” oluşur. Bunun sonucunda da bacak toplar damar sistemindeki akış dengesi tam tersine dönmüş olacaktır. Yani yukarıdan aşağıya ve derin toplar damarlardan yüzeysel sisteme doğru yeni bir akım dinamiği oluşacak ve bu yükü kaldıramayan yüzeysel toplar damar sisteminde de “ikincil” varisler oluşacaktır. Bir varis hastası ile karşılaşıldığında tecrübeli ellerde yapılan bir damar ultrasonu ile o kişinin tüm toplar damar haritasının çıkarılması ve varis tipinin tam ve net ayrımının yapılması mümkün olmaktadır. Her iki varis tipinin tedavileri birbirinden ciddi farklılıklar gösterir ve ikincil varislere sahip bir kişiye yapılacak yanlış girişimler çok fena sonuçlar doğurabilmektedir .

Varisler ne şikayete neden olur?

Varisi olan bir çok hastanın temel sorun kozmetiktir, yani hoşla gitmeyen görüntülerdir. Salt kozmetik şikayete yol açan varislerin son derece başarılı tedavisi zamanımızda mümkündür.

Diğer şikayet nedenleri özellikle akşamda doğru ortaya çıkan bacaklarda dolgunluk hissi ve yanmalardır. Bazı hastalarda özellikle çok ayakta kaldığı zaman ayak bilekleri civarında akşamda doğru artan şişme olabilir.

Sadece çok az hastada varisler bacakta bilek civarında renk değişikliklerine ve zor iyileşen yara açılmasına neden olabilir. Zamanımızda varisle-

re bağlı yara açılmış olgularda da son derece yüz güldürücü tedaviler mevcuttur. Ancak bu durumun tedavisi ciddi emek ve sabır gerektiren oldukça uzun süreli bir süreçtir. Temel amaç varise bağlı bu tip geç problemlerin oluşumunu engellemeye yönelik olmalıdır.

Varisin tanısı nasıl konur?

Klinik tanısı basittir fakat tedavisinin planlanması için tecrübeli ellerde damar ultrasonu yapılması mutlak gerekir. Damar ultrasonu kapak yetmezliklerini ve hangi toplar damarların yetmez olduğunu gösterir. Böylece tedavi için hangi yöntemin uygun olacağına güvenilir bir şekilde karar verilebilir. Aşağıda bahsedilecek yeni yöntemleri sadece ameliyat öncesi değil ameliyat sırasında da ultrason uygulanmasını gerekli kılmaktadır.

Varisin tedavisi nasıl yapılır?

Varisin tedavisi varisin derecesine, tipine, hastanın şikayetine, isteğine ve ultrason bulgularına bağlı olarak ciddi değişiklikler gösterir. Hastanın tedaviden beklentisi, elde ne tip teknolojilerin olduğu, ekibin deneyimi, girişimi yapacak kişinin ultrason deneyimi gibi faktörler tedavinin başarısını belirleyen çok önemli faktörlerdir. Aşağıda bahsedilen yöntemlerin birinin veya birkaçının beraber seçilmesi tecrübeli bir ekibin tüm verileri hastayla çok açık olarak tartışmasıyla gerçekleşmelidir. Her hastaya uyabilecek tek bir yöntem yoktur.



Varisleri ortadan kaldırmaz ancak devamlı ve uygun kullanımı ile şikayetleri ve varislerin ilerlemesini azaltır.

Varis corabı

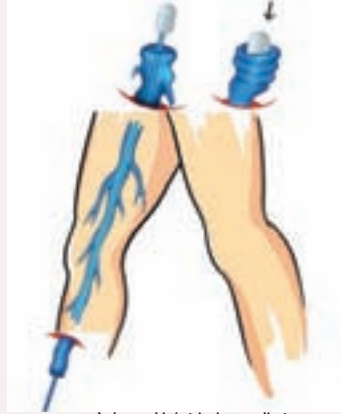Çorap kullanarak mevcut varislerin ortadan kaldırılması mümkün değildir ancak devamlı ve uygun çorap kullanımıyla hastadaki varislerin daha kötü hal alması büyük ölçüde engellenebilmektedir. Eğer hasta devamlı varis çorabı kullanamıyorsa, mevcut varislerden kozmetik açıdan tamamen kurtulmak istiyorsa veya varislerle ilgili ayak yarası gibi komplikasyonlar gelişmişse aşağıda bahsedilen girişimlerden birinin seçimine gidilebilir.

mamen kurtulmak istiyorsa veya varislerle ilgili ayak yarası gibi komplikasyonlar gelişmişse aşağıda bahsedilen girişimlerden birinin seçimine gidilebilir.

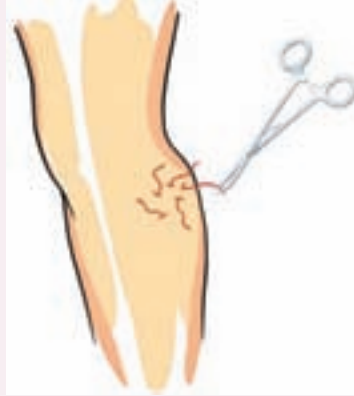Cerrahi tedavi

Açık cerrahi

Yüzeysel toplar damarların açık cerrahiyle çıkarılması çok uzun yıllardır kullanılan ve "stripping" olarak bilinen bir yöntemdir. Kasıkta ve bacakta birkaç yerde kesiler yapılarak toplar damar içine "stripper" denilen bir tel sokulur ve tüm yüzeysel toplar damar bir uçtan diğer uca çekilerek çıkarılır. Çekme sırasında yan dallarının kopması sonucu oluşacak kanamayı önlemek için biz tüm bacağı özel bir basınç balonu uygulayarak işlem sırasında oluşacak kanamaları önüyoruz. Son yıllarda geliştirilen ve aşağıda bahsedilen yöntemlerin kullanım alanı arttığı için açık cerrahiye sadece % 5-10 vakada gerek kalmaktadır. Açık cerrahi özel-



Açık cerrahi / stripping ameliyatı
Genel anestezi altında kasıkta ve bacakta yapılan kesilerden stripper teli kullanılarak ana yüzeysel damar çıkarılır. Damar içi lazer yönteminin gelişmesi sonucu sadece % 10 hastada açık cerrahi kullanılmaktadır.



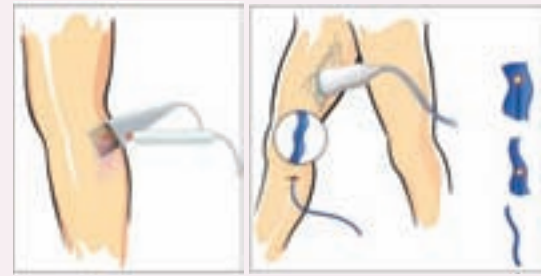Pake eksizyonları
Lokal anestezi ile dikiş gerektirmeyen çok ufak deliklerden yüzeysel damarlar çıkarılır. Bu yöntem ana yüzeysel damarda varis bulunmayan sadece yan dal varisi olan hastalarda uygulanır.

likle yüzeysel toplar damarın çok geniş ve kıvrımlı olan hastalarda aşağıdaki yöntemlerin uygun olmadığı vakalarda tercih edilmektedir.

Kapalı cerrahi

Lazer ve radyofrekans yöntemleri

Son 7-8 yılda geliştirilen bu yöntemlerin prensibi özel kateterlerin milimetrik bir kesiyle veya hiç kesi yapılmadan direkt ponksiyonla ana yüzeysel toplar damarın içine sokularak kurutulması esasına dayanır. Kateterin ucu girişim esnasında ultrason kullanarak belli bir pozisyona getirilir ve daha sonra radyofrekans veya lazer enerjisi verilerek kateterin yavaş yavaş geri çekilmesi sırasında ana yüzeysel toplar damarın tıkanması veya kuruması sağlanır. Hangi yöntemin seçileceğini hastanın beklentileri, varise ait bazı özellikler ve doktorun tecrübesi belirler. Bu modern tekniklerle yüzeysel toplar damar sökülüp atılmaz ve kendi yatağında yani yerinde bırakılmak suretiyle kapatılır. Bu sayede kanın kasıktan aşağıya doğru geri kaçarak akması durur ve dolayısıyla varisten kaynaklanan rahatsızlıklar ortadan kalkar. Klasik açık cerrahiye göre kozmetik sonuçları daha iyidir. Hastanın hastaneye yatmasına gerek kalmaz ve ertesi gün hasta normal yaşamına döner. Son zamanlarda yayınlanan çalışmalarda 5 yıllık sonuçlarının açık cerrahi kadar iyi olduğu gösterilmiştir.



Deri lazeri

Çok ufak deri içi akrep venlerinin tedavisinde iyi sonuç verebilir. Genellikle birden fazla seans gerektirir. İşlem sırasında soğutma sistemi kullanıldığı için rahatsız edici ağrı yapmaz.

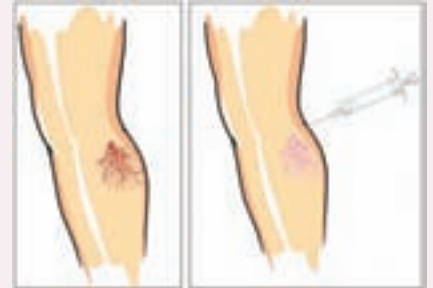
Endovenöz lazer ablasyonu

Ameliyathane şartları altında çok ufak bir kesi ile lazer kateteri ana yüzeysel damar içine yerleştirilir ve kateter geri çekilirken verilen enerji ile varis nedeni olan toplar damar kurutulur. Hasta aynı gün taburcu olup normal yaşama döner.

Skleroterapi

Bu tedavinin esası varislerin içine enjektörle ufak miktarlarda damarları kurutan ilaç verilerek toplar damarlarda reaksiyona ve tıkanmaya neden olmaktadır. Hasta seçimi özellikle planlama çok önemlidir. Bir çok hastada tedavi planının birden fazla seansa bölünmesi gerekir. Tedavi seansları arasında bacakların en az 2-3 hafta süresince bandajlanması gerekmektedir. Kurutulmuş venlerin üzerindeki deride renk değişikliği ortaya çıkması nadir değildir. Bu renk değişikliği hastaların memnuniyetsizliğine neden olur ve kaybolması çok uzun zaman alabilir.

Skleroterapi'nin bir diğer kullanım alanı akrep damarlarıdır. Bunların tedavisi kimi zaman ana yüzeysel toplar damar yetersizliğiyle de beraberse nüks kaçınılmazdır. Bu nedenle detaylı bir damar ultrasonuyla kişinin toplar damar haritasının çıkartılması ve bunun sonucuna göre gereken olgularda kapakçıkları yetersiz hale gelmiş damarın da kurutulması bir zorunluluk arz eder.



Skleroterapi

Ufak varislerin içine damarı kurutacak ilaç ince enjektörle verilir. Ana yüzeysel damarda yetmezlik varsa iyi sonuç vermez. Genellikle birden fazla seans gerektirir. Azda olsa deride renk değişikliğine neden olabilir.

Deri üzeri lazer tedavisi

Çok ufak deri içi akrep venlerinin tedavisinde iyi sonuç verebilir. Deri lazeri damar ultrasonu yapılmadan uygulanmamalıdır. Akrep damarları bulunan hastaların bazılarında dışarıdan görünmeyen yüzeysel toplar damarlarda varis hastalığı vardır ve sadece deri lazeri uygulanması iyi sonuç vermeyecektir. Eğer akrep venlerinin altında büyük besleyici damarlar varsa ki bunlar ultrasonla görülebilir, lazer tedavisinden önce bunlara sklerozan madde enjeksiyonu tedavideki başarı oranını arttıracaktır. Deri lazeri sırasında kullanılan özel deri soğutma sistemleri işlemin ağrısız geçmesini sağlayarak deride ortaya çıkacak komplikasyonları da azaltır.

Kaynaklar

- 1.- Sadettin Karacağil. Varis Hastalığı. Tek seans tek adres www.ichtarmerkezi.com. / Erişim Tarihi: 24.9.2007
- 2.- Şekil ve Resimler Doç Dr Sadettin Karacağil'in özel izni ile kullanılmıştır.